



Práctica 4

PLAN BÁSICO CORPORAL DEL EMBRIÓN IDENTIFICACIÓN DE ESTRUCTURAS EN EMBRIONES



Dra. María Dolores González Vidal. Dr. Marlon De
Ita Ley. Biol. Martha Martínez Cisneros

Nombre y firma del alumno _____
Grupo _____ Núm. de lista _____
Fecha de entrega _____

Calificación _____
Firma y nombre del profesor que evalúa _____

MARCO TEÓRICO

En el embrión de la cuarta semana comienza el desarrollo del plan anatómico básico. Mientras avanza la gastrulación, las estructuras formadas durante este proceso, rápidamente modifican su morfología para dar origen a los primordios de órganos, aparatos y sistemas.

Al interior del embrión, las capas blastodérmicas comienzan a diferenciarse y con ello, a cambiar su estructura e histología. En primer lugar, el endodermo queda interno en el embrión dando lugar a una estructura tubular denominada intestino primitivo y que tiene como límites la membrana bucofaríngea y la membrana cloacal. De igual manera, el ectodermo estará en su proceso de diferenciación hacia el tubo neural y las placodas sensitivas por un lado y por el otro, hacia la formación de la piel y sus anexos

En el caso del mesodermo comienza la reorganización de los diferentes segmentos en sentido medio-lateral. Entre la tercera y cuarta semana, el mesodermo paraxial comienza su estructuración en somitas y somitómeros (mesodermo paraxial segmentado), mientras que el mesodermo intermedio inicia su transformación en una estructura tubular denominada sistema néfrico. Finalmente, con la delaminación del mesodermo lateral comienza diferenciación hacia los grandes vasos sanguíneos y el corazón.

De manera paralela, en esta etapa ocurre la regionalización a lo largo del eje céfalo- caudal del embrión, llevando a la formación y diferenciación de derivados embrionarios dependiendo de su localización, dando origen a los diferentes segmentos corporales. Un ejemplo de este proceso es la formación de los arcos faríngeos y el desarrollo de los primordios de las extremidades superiores e extremidades inferiores, que presentan un desarrollo paulatino de forma céfalo-caudal.

En la parte externa del embrión se observan dos plegamientos: uno céfalo- caudal y otro lateral-ventral. Con la fusión en la línea media de los plegamientos ventro- laterales, el embrión adquiere una forma cilíndrica, llevando a la formación del intestino primitivo y a la del celoma intraembrionario. Por otra parte, con el plegamiento céfalo- caudal, secundario al desarrollo de tubo neural y el crecimiento del encéfalo, el embrión adquiere su forma característica de C.

Al finalizar la quinta semana del desarrollo, el embrión posee los primordios de los órganos y los sistemas que terminarán de desarrollarse hasta finales de la 8 semana. Al concluir esta, el producto tendrá la morfología externa casi completa, mientras que los órganos y aparatos estarán en proceso de maduración.



Práctica 4

PLAN BÁSICO CORPORAL DEL EMBRIÓN IDENTIFICACIÓN DE ESTRUCTURAS EN EMBRIONES

OBJETIVOS

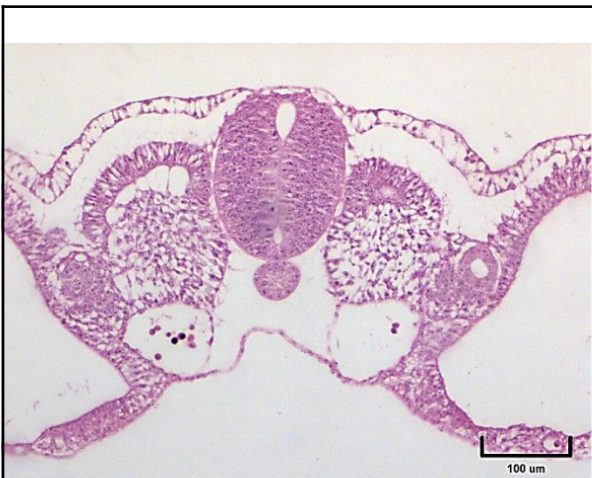
- Identificar las etapas tempranas del plan corporal básico en embriones de pollo de 36, 56 y 72 horas de desarrollo.
- Observar las estructuras en embriones de pollo que corresponden a la 4^a y 5^a semanas de gestación en humanos.
- Identificar el corazón y vasos sanguíneos principales, el intestino primitivo, arcos faríngeos, tubo neural y sus derivados, así como el sistema néfrico.

MATERIAL

- Microscopio óptico
- Laminillas con cortes de embriones de pollo de 36, 60 y 72 h.
- Se observarán al microscopio cortes histológicos cortes de embriones de pollo de 36, 60 y 72 h, para reconocer los componentes y relacionarlos con las fotografías.
- Observe el embrión de ratón e identifique sus órganos

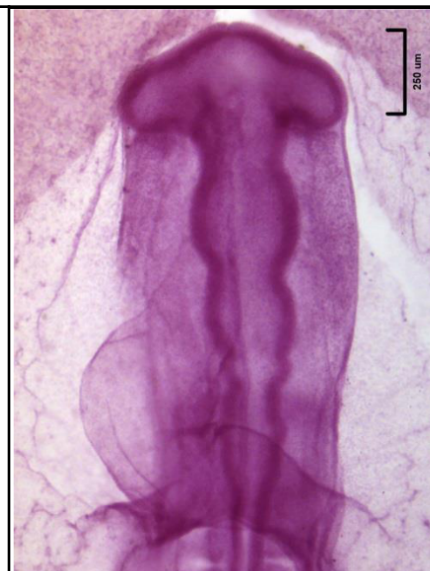INSTRUCCIONES

- I. Observe al microscopio las laminillas de embriones de pollo en edades equivalentes en humano de 4 y 5 semanas de gestación y en las fotografías identifique sus estructuras. En el embrión de ratón identifica sus órganos.



Embrión trilaminar de ratón

Identifique las capas blastodérmicas, el tubo neural, la notocorda y las aortas dorsales



Embrión de pollo de 36-38 h equivalente a un embrión humano de mediados de la 4^a semana.

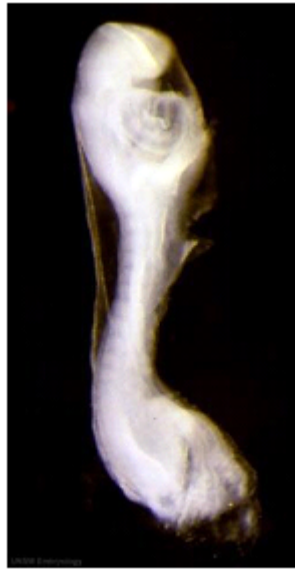Identifique las vesículas cerebrales, los senos venosos y el corazón



Práctica 4

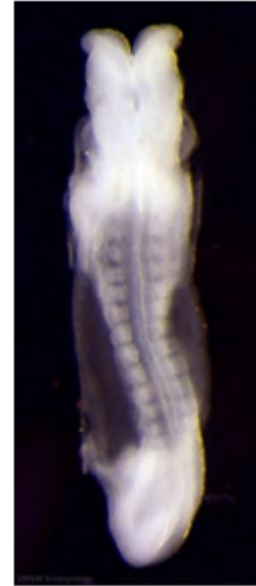PLAN BÁSICO CORPORAL DEL EMBRIÓN IDENTIFICACIÓN DE ESTRUCTURAS EN EMBRIONES

- II. Identifica las estructuras en las fotografías tomando como base los esquemas de tu libro.



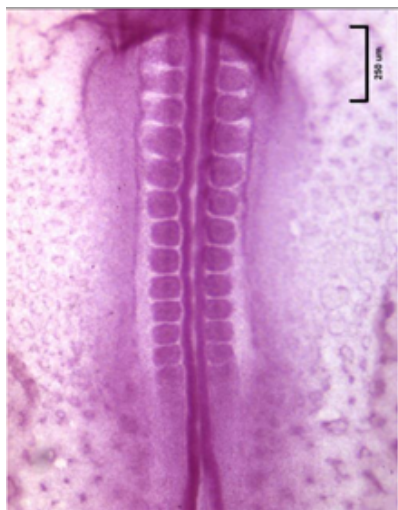Embrión de humano de la 4ª semana vista
Vista lateral.

Identifique el neuroporo anterior y el área
cardíaca.

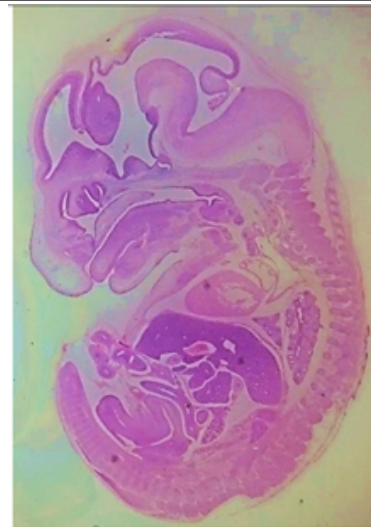

Embrión de humano de la 4ª semana vista
Vista dorsal.

Identifique el neuroporo anterior y las
somitas



Embrión de pollo equivalente a un embrión humano de
mediados de la 4ª semana
Identifique la médula espinal en desarrollo, las
somitas y el neuroporo posterior.



Embrión de ratón

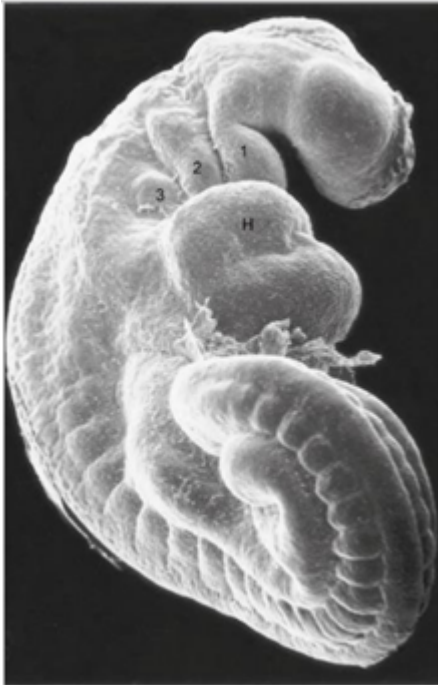Identifique las estructuras señaladas en la
diapositiva.



Práctica 4

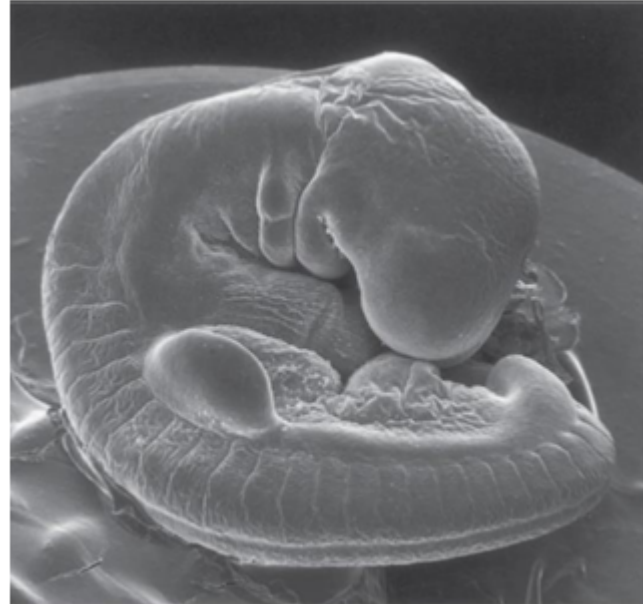PLAN BÁSICO CORPORAL DEL EMBRIÓN IDENTIFICACIÓN DE ESTRUCTURAS EN EMBRIONES

--	--



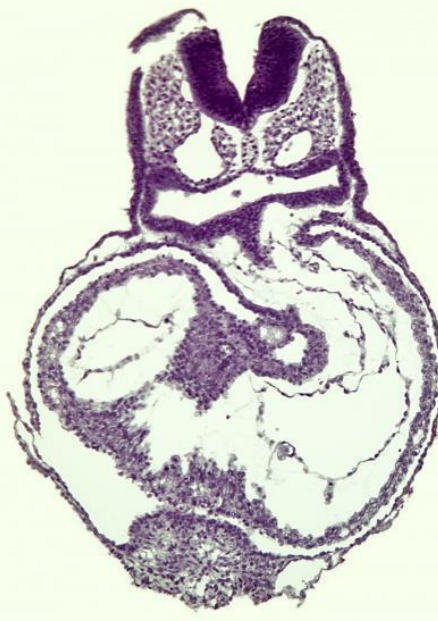
From Jansen JE Atlas of human prenatal morphogenesis, Amsterdam, 1983, Martinus Nijhoff

Embrión humano de 30 días (4 mm) con 34 somitas (microscopía electrónica de barrido)



From Jansen JE Atlas of human prenatal morphogenesis, Amsterdam, 1983, Martinus Nijhoff

Embrión humano de 4 semanas (5 mm) con 34 somitas (microscopía electrónica de barrido)



En el corte coronal del embrión humano de 30 días (4mm) identifica las estructuras



Práctica 4

PLAN BÁSICO CORPORAL DEL EMBRIÓN IDENTIFICACIÓN DE ESTRUCTURAS EN EMBRIONES

BIBLIOGRAFÍA

- Sitio web de educación e investigación en Embriología. Dr. Marck Hill.
https://embryology.med.unsw.edu.au/embryology/index.php/Category:Carnege_Stage
- Dr Mark Hill (March 2012) The Carnegie Staged Embryos ISBN 978-0-7334-3148-7
https://embryology.med.unsw.edu.au/embryology/images/5/56/The_Carnege_Staged_Embryos.pdf
- Carlson BM.2014. Biología del desarrollo y embriología humana. 5ª Ed. Elsevier
- Flores V. 2015. Embriología Humana. Bases moleculares y celulares de la histogénesis, la morfología y las alteraciones del desarrollo. Editorial Panamericana.