



## OBSERVACIÓN HISTOLÓGICA DE TESTÍCULO Y OVARIO DEL ADULTO.

Dra. María Dolores González Vidal, Biol. Alfonso Velázquez Carranza, Biol.  
Rosalba Granillo Núñez.

Revisado. Dr. Enrique Pedernera Astegiano.

Nombre y firma del alumno \_\_\_\_\_ Grupo \_\_\_\_\_

Núm. de lista \_\_\_\_\_ Fecha de entrega \_\_\_\_\_

CALIFICACIÓN \_\_\_\_\_ Firma y nombre del profesor que evalúa \_\_\_\_\_

### PARTE 1: OBSERVACIÓN DE CORTES HISTOLÓGICOS DE TESTÍCULO ADULTO Y ESPERMATOZOIDES.

Complementa tu practica en el aula virtual en el siguiente link:

<http://fmed.facmed.unam.mx/29/moodle/mod/book/view.php?id=45891>

#### MARCO TEÓRICO

La gametogénesis se inicia prenatalmente, en el testículo fetal se observan los cordones testiculares y en la pubertad los túbulos seminíferos, dentro de los cuales se llevará a cabo la espermatogénesis que continúa durante toda la vida reproductiva del individuo.

En el hombre, la testosterona producida por las células intersticiales o de Leydig es necesaria para la diferenciación fenotípica del embrión y la adquisición y el mantenimiento de las características sexuales secundarias en la pubertad.

La fertilidad del individuo puede verse alterada cuando factores genéticos, hormonales o ambientales afectan la espermatogénesis.

#### OBJETIVO GENERAL

Identificar los tipos celulares en cortes histológicos de testículo y ovario de adulto para relacionarlo con el proceso de gametogénesis y su regulación hormonal.

#### Objetivos particulares de la espermatogénesis:

- Identifica los tubulos seminíferos y el estroma en el testiculo
- Identifica las células que realizan la espermatogénesis
- Identifica las células que regulan la espermatogénesis
- Identifica las malformaciones de los espermatozoides que pueden provocar infertilidad en el hombre

#### MATERIAL

1. Microscopio óptico.
2. Laminillas de cortes histológicos de testículo de humano adulto con tinción H-E.
3. Laminillas con espermatozoides de humano, teñidas con Klüver -Barrera y Feulgen.

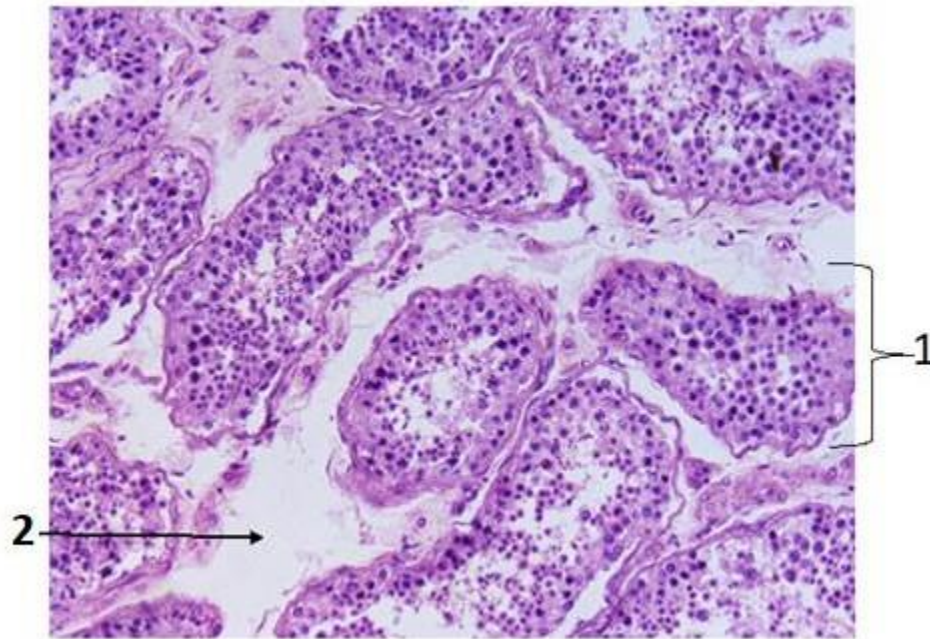


## MÉTODO

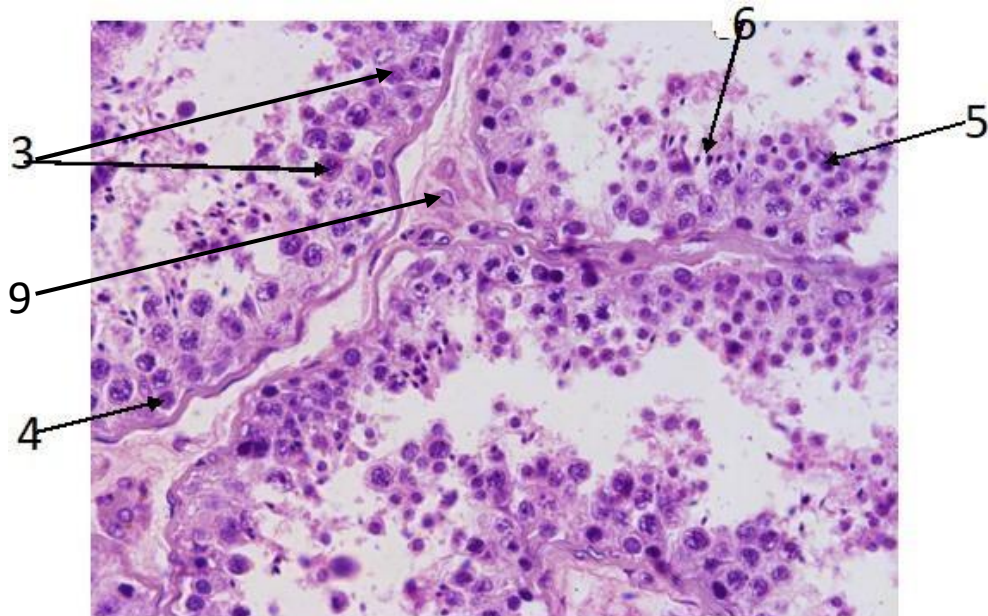
- I. Observación de preparaciones histológicas

Observa las laminillas de cortes histológicos de testículo de humano adulto

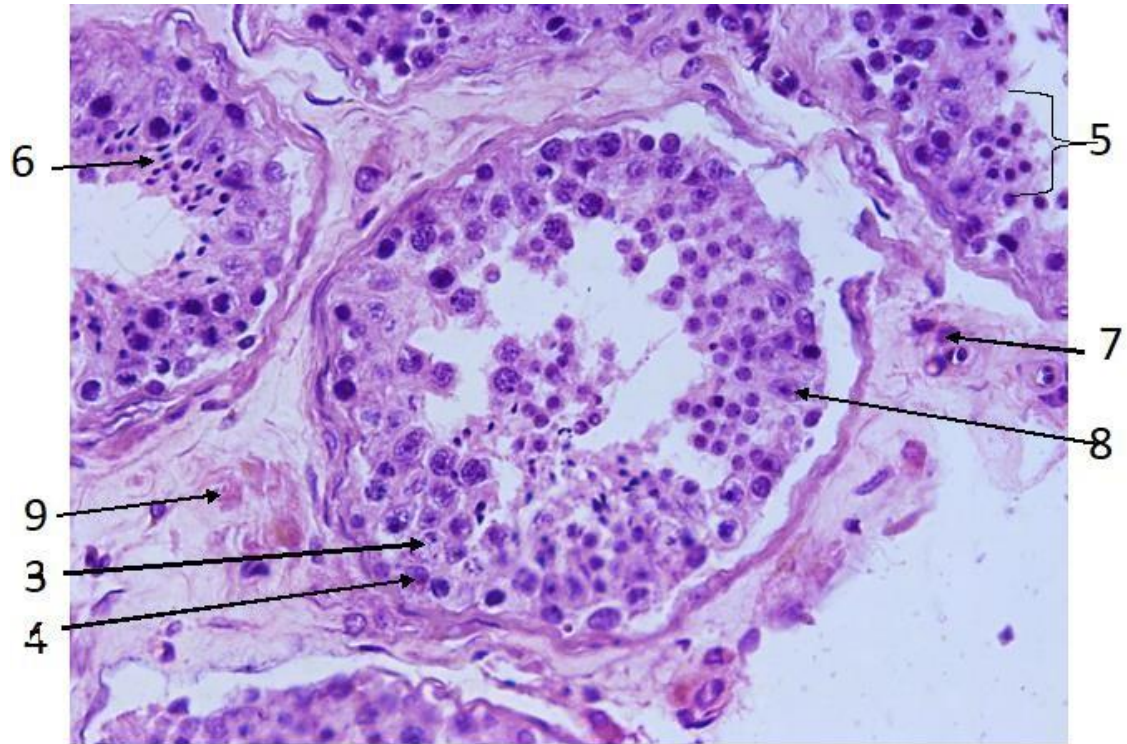
- A. Identifica las estructuras y los tipos celulares.



Corte de testículo humano teñido con H-E. 20X



Corte de testículo humano teñido con H-E. 40X



Corte de testículo humano teñido con H-E. 40X

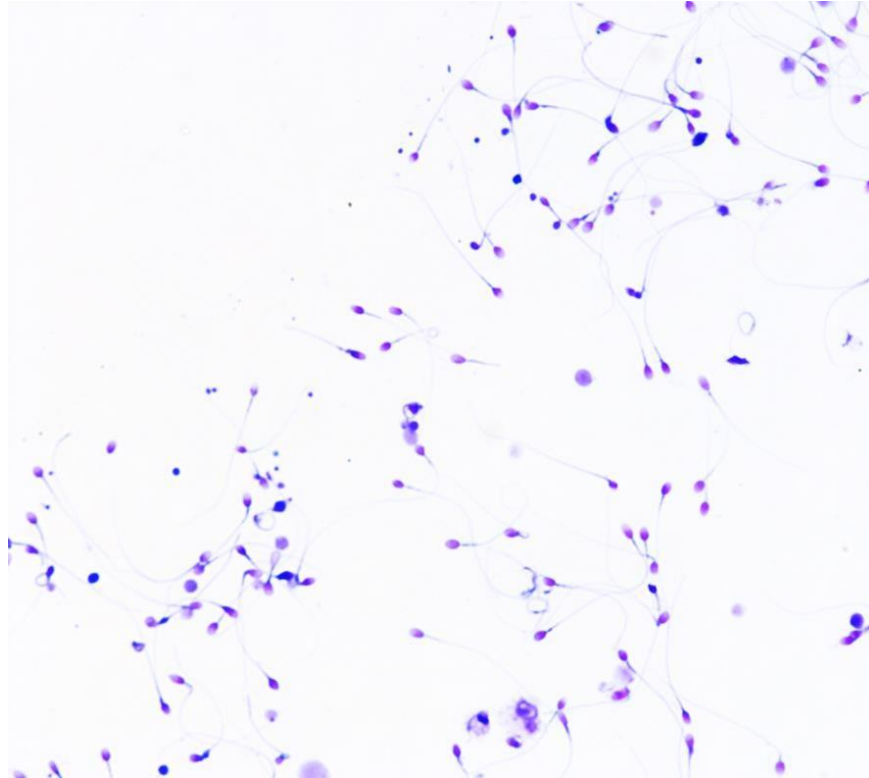
Escribe en los espacios el nombre de la estructura o componente celular.

1. \_\_\_\_\_
2. \_\_\_\_\_
3. \_\_\_\_\_
4. \_\_\_\_\_
5. \_\_\_\_\_
6. \_\_\_\_\_
7. \_\_\_\_\_
8. \_\_\_\_\_
9. \_\_\_\_\_

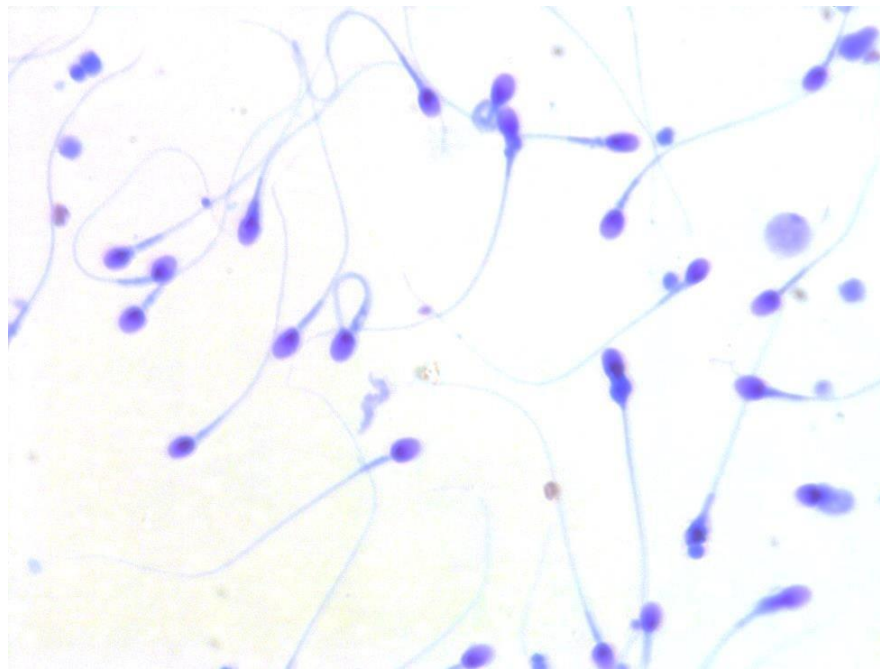




B. Observación de preparaciones de espermatozoides al microscopio óptico.



Espermatozoides teñidos con la técnica de Kluver-Barrera 40X

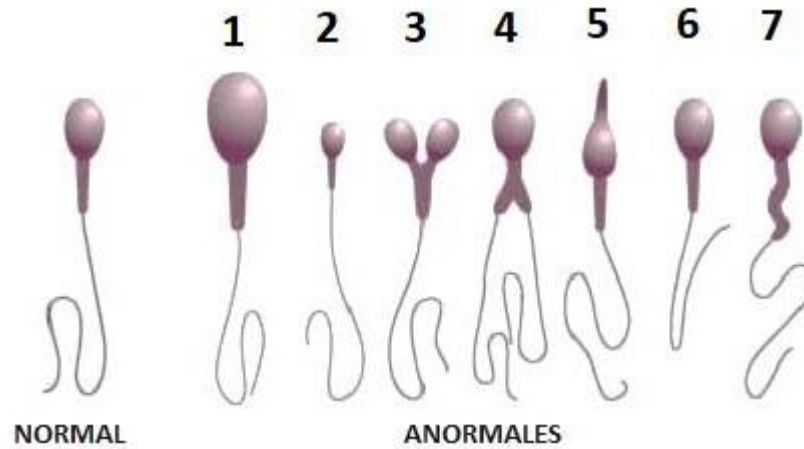


Espermatozoides teñidos con la técnica de Kluver-Barrera 100X

C. Identifica lo observado al microscopio óptico.



DEPARTAMENTO DE EMBRIOLOGÍA  
PRÁCTICA NO. 1



Describe las malformaciones de los espermatozoides ocurridas durante la espermiogénesis

1. \_\_\_\_\_
2. \_\_\_\_\_
3. \_\_\_\_\_
4. \_\_\_\_\_
5. \_\_\_\_\_
6. \_\_\_\_\_
7. \_\_\_\_\_

1) ¿Cuántos tipos de espermatozoides anormales encontraste en esta muestra?

\_\_\_\_\_

2) ¿Qué anomalías presentan? \_\_\_\_\_

\_\_\_\_\_

D. Investiga:

Existe una gran variabilidad en los límites de “normalidad” del semen eyaculado. Investigue los valores normales del semen en el humano de acuerdo al reporte de la OMS 2015, anota al final la bibliografía consultada.

- 1) Número de espermatozoides por ml. \_\_\_\_\_
- 2) Cantidad en mililitros de líquido seminal por eyaculado \_\_\_\_\_
- 3) Tipo de movimiento de los espermatozoides \_\_\_\_\_
- 4) Velocidad habitual del espermatozoide \_\_\_\_\_



DEPARTAMENTO DE EMBRIOLOGÍA  
PRÁCTICA NO. 1



- 5) % de espermatozoides anormales compatible con fertilidad \_\_\_\_\_
- 6) pH del semen. \_\_\_\_\_

E. Busca y escribe el significado de los siguientes términos:

- 1. Azoospermia \_\_\_\_\_
- 2. Astenozoospermia \_\_\_\_\_
- 3. Oligozoospermia \_\_\_\_\_
- 4. Teratozoospermia \_\_\_\_\_
- 5. Discinesia \_\_\_\_\_



## PARTE 2: OBSERVACIÓN CORTES HISTOLÓGICOS DE OVARIO ADULTO

### MARCO TEÓRICO

El ovocito humano fue observado por primera vez en el siglo XIX, descubrimiento que dio lugar a investigaciones que fueron aclarando los cambios morfológicos que cíclicamente presentan los ovarios de las mujeres en edad reproductiva y su relación con los cambios endometriales descritos a principios del siglo XX.

La ovogénesis se inicia en la vida intrauterina cuando la ovogonia se diferencia en ovocito primario, que entra en la primera división meiótica, experimentando la primera detención meiótica por el factor inhibidor de la meiosis (FIM), el cual es producido por las células foliculares. La ovogénesis se reinicia en la pubertad de la mujer por el estímulo hormonal de la adenohipófisis.

La foliculogénesis se lleva a cabo en el ovario, bajo la regulación de las gonadotrofinas (FSH y LH), el folículo primordial, se desarrolla pasando por primario secundario y terciario, simultáneamente el ovario produce las hormonas 17beta-estradiol y progesterona que regulan el ciclo sexual femenino.

### Objetivos particulares de la ovogénesis:

- Identifica el aspecto y las características de los folículos en desarrollo: primordiales, primarios, secundarios y terciarios, preovulatorios o de Graaf.
- Identifica el estado de maduración de los ovocitos con la foliculogénesis
- Identifica a las células que producen las hormonas ováricas

### MATERIAL Y MÉTODO

1. Microscopio óptico
2. Laminillas con cortes de ovario adulto
3. Se observarán al microscopio cortes histológicos de ovario adulto con folículos primordiales, primarios, secundarios y terciarios, para reconocer los componentes celulares y relacionarlos con las fotografías.



A. Identifica las fases de maduración folicular

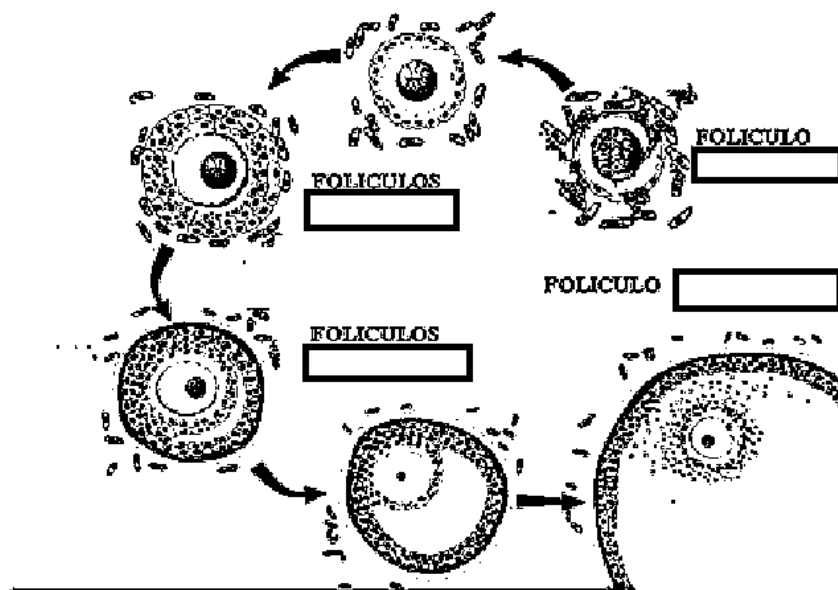
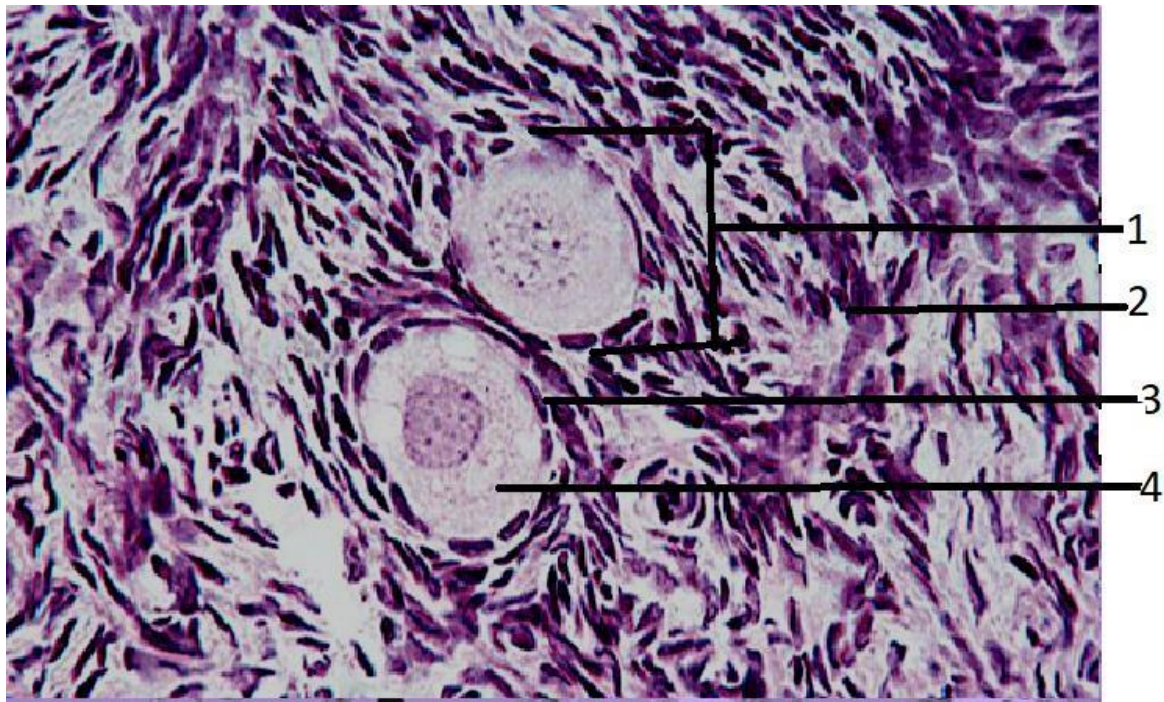


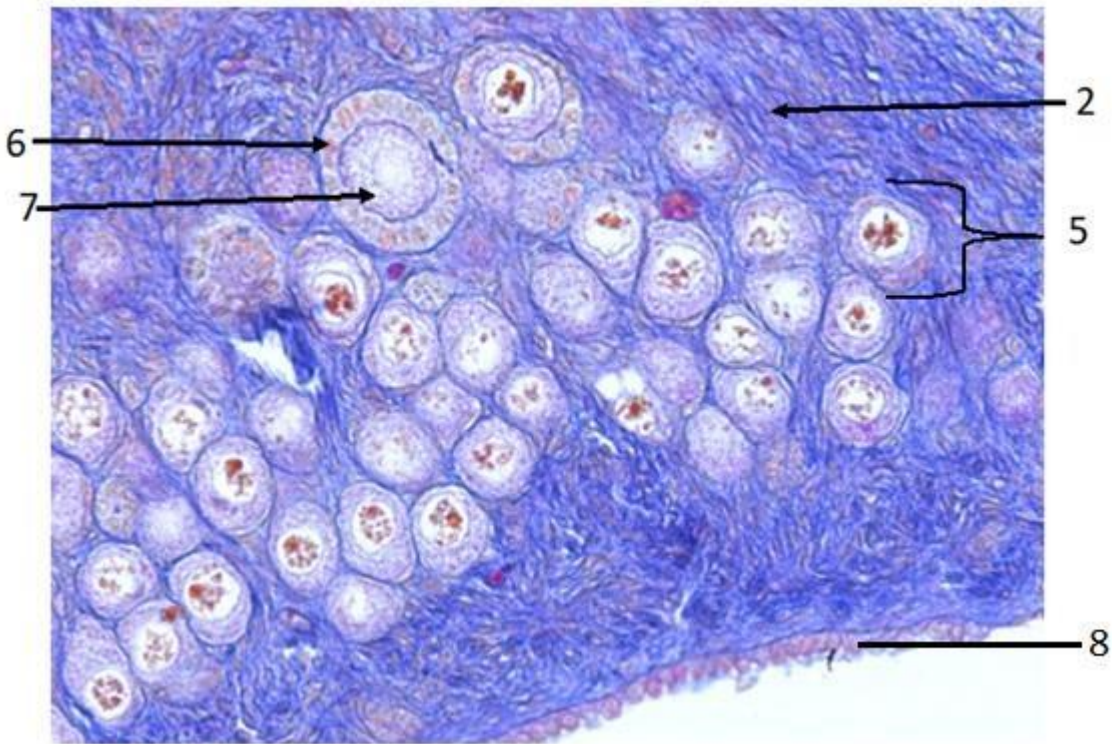
Imagen que muestra el desarrollo folicular, hasta el folículo terciario, maduro o de Graaf.

B. Identifica los componentes celulares en un folículo primordial.



C. Identifica los componentes celulares en un folículo primario.



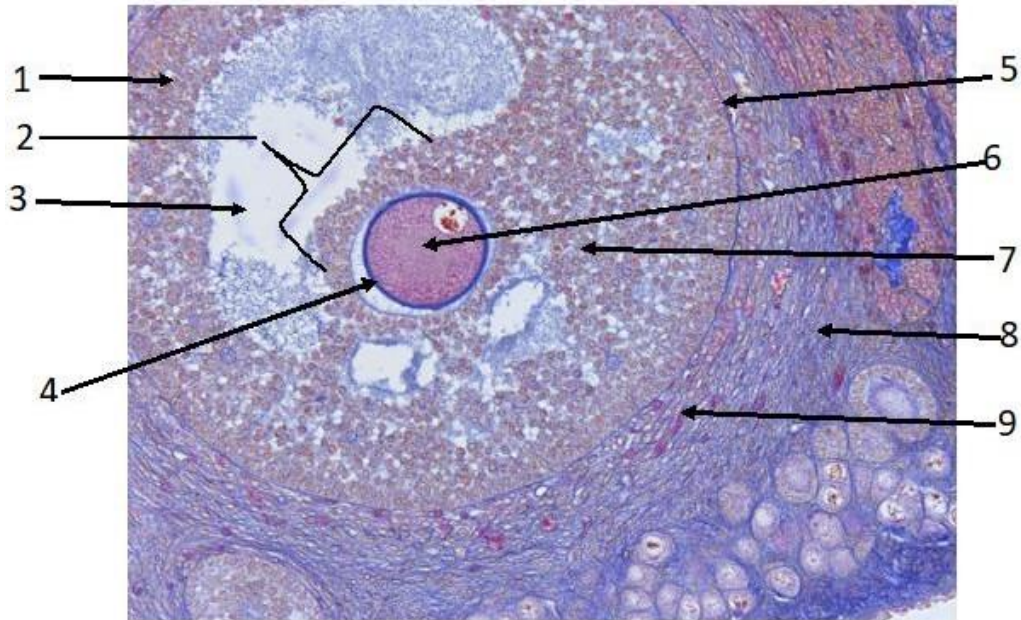


Corte de ovario de gata con tinción tricrómica de Mallory. 40X

1. \_\_\_\_\_
2. \_\_\_\_\_
3. \_\_\_\_\_
4. \_\_\_\_\_
5. \_\_\_\_\_
6. \_\_\_\_\_
7. \_\_\_\_\_
8. \_\_\_\_\_



D. Identifica los componentes celulares del folículo preovulatorio.



Corte de ovario de gata con tinción tricrómica de Mallory. 40X

1	
2	
3	
4	
5	
6	
7	
8	
9	

Anota la bibliografía consultada de acuerdo con el formato APA ( <http://normasapa.com/>).

Agradecimientos:

A la Bióloga Martha Martínez Cisneros por las preparaciones histológicas.

A la C. D. María José Gómora Herrera por las micrografías.

A la Dra. María Cristina Márquez Orozco por las preparaciones histológicas de ovario.